香川県立保健医療大学リポジトリ

フローサイトメトリーによる細胞質内抗原の証明が診断に寄与した小児非Down症急性巨核芽球性白血病の一例

メタデータ	言語: Japanese 出版者: 公開日: 2022-05-11 キーワード (Ja): キーワード (En): acute megakaryoblastic leukemia, non-DS-AMKL, flow cytometry, platelet-related antigens 作成者: 近藤, 明宏, 瀬尾, 佳代子, 竹内, 彰浩, 森, 亮輔, 西谷, 真里, 八木, 弘文, 木内, 洋之, Seo, Kayoko, Takeuchi, Akihiro, Mori, Ryosuke, Nishitani, Mari, Yagi, Hirofumi, Kiuchi, Hiroyuki メールアドレス: 所属:
URL	https://doi.org/10.50850/00000341

【報告】

フローサイトメトリーによる細胞質内抗原の証明が診断に寄与した小児非Down症急性巨核芽球性白血病の一例

近藤 明宏[1)]*，瀬尾 佳代子[2)]，竹内 彰浩[2)]，森 亮輔[2)]，西谷 真里[2)]，
八木 弘文[2)]，木内 洋之[2)]

[1)] 香川県立保健医療大学保健医療学部臨床検査学科
[2)] 香川大学医学部附属病院検査部

要旨

非 Down 症児における急性巨核芽球性白血病 (AMKL) の発症は稀であり，予後不良である．

症例は 1 歳 4 ヶ月の女児．繰り返す発熱を主訴に他院にて治療されていたが，末梢血中に芽球が出現したため，香川大学医学部附属病院小児科に紹介入院となった．血液検査の結果，著明な白血球増多と貧血を呈しており，芽球を 2.0% 認めたことから，白血病の可能性を考慮し，骨髄検査が行われた．骨髄は高度過形成で芽球様細胞が 78.8% 認められた．芽球様細胞は大小不同があり，細胞質は好塩基性が強く，辺縁はときに bleb 様突起などの不整があり，ミエロペルオキシダーゼ (MPO) 染色は陰性であった．フローサイトメトリー (FCM) による細胞表面抗原は CD33, CD56, CD61, CD117 陽性で，CD9, CD34, CD36, CD41, CD110 などは陰性を示し，細胞質内抗原では TdT, CD3, CD79a, MPO がいずれも陰性であった．FCM の結果から AMKL の可能性を疑い，細胞質内の CD41 と CD61 を追加で染色したところ共に陽性を示した．さらに染色体検査の結果が正常女性核型であったことから，上記の所見と合わせて小児非 Down 症 AMKL (non-DS-AMKL) と診断された．

AMKL の巨核芽球は血小板関連抗原 (CD41, CD61, CD42b) のうち一つ以上が陽性を示すとされる．本症例は形態的に AMKL の特徴を一部有し，細胞表面の CD61 が陽性で AMKL の条件を満たしたが，非 Down 症児であることから，芽球に付着した血小板による偽陽性の可能性を否定できず診断に苦慮した．しかし，特異性が高いとされる細胞質内 CD41, CD61 の発現を証明できたことが確定診断をする上で根拠の一つとなり，FCM による細胞内染色の重要性を再認識した症例であった．

Key Words：急性巨核芽球性白血病 (acute megakaryoblastic leukemia),
小児非 Down 症急性巨核芽球性白血病 (non-DS-AMKL),
フローサイトメトリー (flow cytometry),
血小板関連抗原 (platelet-related antigens)

はじめに

急性白血病は遺伝子異常によって分化能が傷害された造血幹細胞・前駆細胞が腫瘍性に増殖する造血器腫瘍であり，急性骨髄性白血病 (acute myeloid leukemia：以下 AML) と急性リンパ性白血病 (acute lymphoblastic leukemia：以下 ALL) に大別される．急性巨核芽球性白血病 (acute megakaryoblastic leukemia：以下 AMKL) は French-American-British (FAB) 分類の M7 に相当し，巨核芽球の増殖を主体とする疾患である．World Health Organization (WHO) 分類改訂第 4 版では骨髄中に芽球を 20% 以上認め，その過半数が巨核球系である白血病と定義されている[1-4]．

Down 症の小児が生後 5 年以内に急性白血病を発症する割合は非 Down 症の場合よりも 50 倍高く，Down 症児における AML は殆どが AMKL (AMKL with Down

*連絡先：〒761-0123 香川県高松市牟礼町原281-1 香川県立保健医療大学保健医療学部臨床検査学科 近藤明宏
E-mail : kondou-a@chs.pref.kagawa.jp
<受付日 2021年9月17日>　<受理日 2021年11月10日>

syndrome：以下 DS-AMKL) である[1,3]．しかし非 Down 症の AMKL は稀であり，3 年生存率は 40% 未満と DS-AMKL よりも予後不良であると報告されている[5-8]．

日常の診療において AMKL を含む急性白血病が疑われる場合，骨髄穿刺が行われ，骨髄中の芽球比率の算定や細胞形態の観察，フローサイトメトリー (flow cytometry：以下 FCM) による芽球の細胞表面抗原検査，染色体・遺伝子検査などの結果によって診断されるが，ときに他の疾患との鑑別が困難である症例も存在する．今回我々は非 Down 症児であるため AMKL との診断に苦慮したが，FCM による細胞質内 CD41 と CD61 の証明が診断に寄与した小児非 Down 症 AMKL (AMKL without Down syndrome：以下 non-DS-AMKL) を経験したので報告する．

症　例

【患者】1 歳 4 ヶ月，女児

【主訴】抗菌薬反応不良の不明熱，末梢血での芽球出現

【既往歴】特記事項なし

【現病歴】20XX 年 5 月 17 日から 3 日間 40℃ 近い発熱があり，その後も発熱と解熱を繰り返すため 5 月 30 日に A 病院に入院となった．A 病院で抗菌薬による治療が行われたが，抗菌薬反応不良の発熱が持続したため精査加療目的に 6 月 10 日に B 病院に転院し，精密検査が行われた．B 病院では明らかな熱源はなかったが，下肢 magnetic resonance imaging (MRI) 検査で大腿骨近位部骨幹端部に骨髄炎を疑う所見があり，血液検査で貧血の進行と芽球が 5% 出現していたことから，骨髄炎に加えて白血病の可能性を考慮し，6 月 14 日に香川大学医学部附属病院小児科に紹介入院となった．

【入院時現症】体温 40.5℃，活気不良，啼泣あり，意識は清明，眼瞼結膜に蒼白あり，顔色不良，頚部／腋窩／鼠径リンパ節は触知せず，心音整，肺音清，腹部平坦軟，肝脾触知せず，下腿浮腫なし．

【入院時検査所見】末梢血液検査では白血球数 (white blood cell：以下WBC) 30.74×10^3/μL，赤血球数 (red blood cell：以下RBC) 3.08×10^6/μL，ヘモグロビン (hemoglobin：以下Hb) 7.7g/dL，ヘマトクリット値 (hematocrit：以下Ht) 24.1%，平均赤血球容積 (mean corpuscular volume：以下MCV) 78.2fL，血小板数 (platelet：以下PLT) 289×10^3/μLと著明な白血球増多と貧血を呈しており，芽球を2.0%認めた．生化学検査ではC反応性蛋白 (C-reactive protein：以下CRP) 5.62mg/dL，乳酸脱水素酵素 (lactate dehydrogenase：以下LD) 1214U/Lと高値を示していた (表1)．同日施行された骨髄検査では，骨髄は高度過形成 (markedly hypercellular marrow) で，巨核球分布は低下しており，異常細胞を78.8%認めた (表2)．異常細胞は核網繊細で大小不同があり，細胞質の好塩基性が強く，辺縁にはときにbleb様突起などの不整が見られた (図1)．特殊染色においてミエロペルオキシダーゼ (myeloperoxidase：以下MPO) 染色陰性，エステラーゼ (esterase：以下EST) 二重染色陰性，過ヨウ素酸シッフ (periodic acid-Schiff：以下PAS) 染色では一部に微細顆粒状に弱陽性であった．FCMによる細胞抗原検査では，異常細胞はcluster of differentiation

表１　入院時末梢血検査所見

血液検査			生化学検査			凝固検査		
白血球数	30.74	×10^3/μL	CRP	5.62	mg/dL	PT	56	%
好中球桿状核球	4.2	%	総蛋白	6.0	g/dL	PT-INR	1.35	
好中球分葉核球	68.0	%	アルブミン	3.6	g/dL	APTT	36.5	秒
リンパ球	17.6	%	尿素窒素	6.4	mg/dL	フィブリノゲン量	316	mg/dL
単球	6.4	%	クレアチニン	0.21	mg/dL	アンチトロンビン	84	%
好酸球	0.0	%	尿酸	2.4	mg/dL	FDP	8.3	μg/mL
好塩基球	0.2	%	総ビリルビン	0.6	mg/dL	Dダイマー	3.7	μg/mL
後骨髄球	0.4	%	直接ビリルビン	0.1	mg/dL			
骨髄球	1.2	%	間接ビリルビン	0.5	mg/dL			
前骨髄球	0.0	%	AST	18	U/L			
芽球	2.0	%	ALT	13	U/L			
有核赤血球	白血球500個カウント中2個		ALP	382	U/L			
赤血球大小不同	(+)		LD	1214	U/L			
中毒性顆粒	(+)		γ GT	13	U/L			
赤血球数	3.08	×10^6/μL	ナトリウム	133	mmol/L			
ヘモグロビン	7.7	g/dL	カリウム	4.3	mmol/L			
ヘマトクリット値	24.1	%	クロール	99	mmol/L			
MCV	78.2	fL	カルシウム	9.3	mmol/L			
MCH	25.0	pg	無機リン	4.4	mmol/L			
MCHC	32.0	g/dL						
網赤血球数	6.47	×10^4/μL						
血小板数	289	×10^3/μL						

(CD) 45弱陽性で，細胞表面ではCD33，CD56，CD61，CD117が陽性，human leukocyte antigen (HLA)-DR，CD9，CD13，CD14，CD34，CD36，CD41，CD110およびリンパ球系抗原が陰性を示した (図2)．細胞内ではterminal deoxynucleotidyl transferase (TdT)，CD3，CD79a，MPOがいずれも陰性であり，特殊染色とFCMの結果からAMKLの可能性を疑い，細胞質内のCD41とCD61を追加検討したところ共に陽性を示した (図3)．G-banding法による染色体検査の結果は46,XXと正常女性核型であり，

表２　初診時骨髄像検査所見

採取部位	腸骨	
細胞数	22.20	$\times 10^4/\mu L$
Cellularity	Markedly hypercellular marrow	
芽球	0.2	%
前骨髄球	0.6	%
骨髄球	2.2	%
後骨髄球	0.8	%
桿状核好中球	4.2	%
分葉核好中球	7.8	%
好酸球	0.6	%
好塩基球	0.0	%
リンパ球	1.0	%
単球	0.4	%
形質細胞	0.0	%
細網細胞	0.4	%
未熟好酸球	0.4	%
異常細胞	78.8	%
前赤芽球	0.0	%
好塩基性赤芽球	0.2	%
多染性赤芽球	2.4	%
正染性赤芽球	0.0	%
M/E比	6.46	

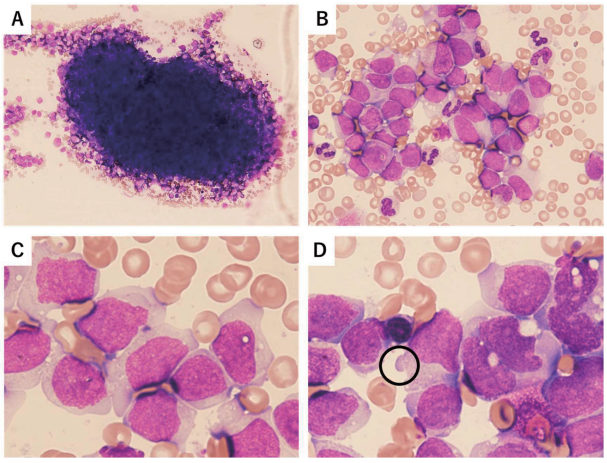

図１　初診時の骨髄像（May-Grünwald Giemsa 染色）
初診時の骨髄塗抹標本の写真である．
A：Wedge 標本での骨髄小片（particle）（× 100）
B：異常細胞の集塊（× 400）
C，D：写真 D に○印で示すように異常細胞には bleb 様突起などの不整が見られた．（× 1000）

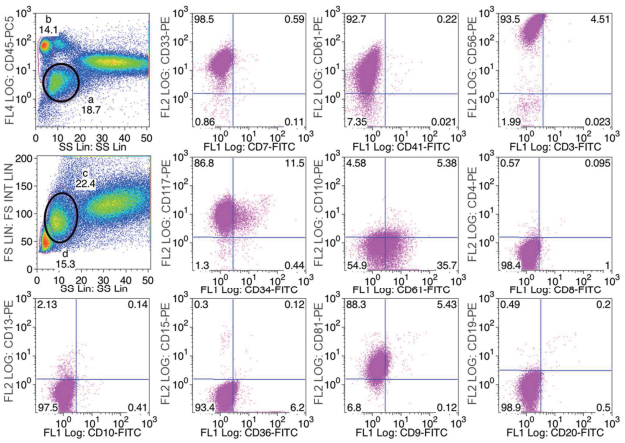

図２　フローサイトメトリーによる細胞表面抗原解析
図中に○印で示す領域に含まれる異常細胞は CD45 弱陽性で，CD33, CD56, CD61, CD117 が陽性，HLA-DR, CD9, CD13, CD14, CD34, CD36, CD41, CD110 および CD3 や CD19 などのリンパ球系抗原が陰性を示した（全ての解析結果から一部のサイトグラムを抜粋）．

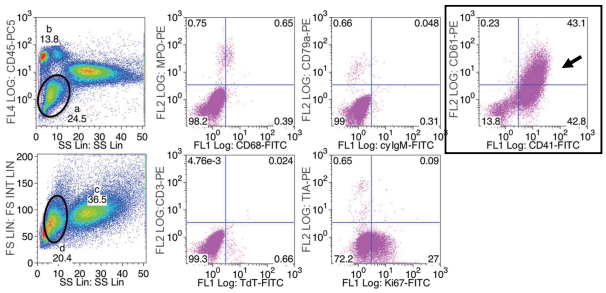

図３　フローサイトメトリーによる細胞質内抗原解析
図中に○印で示す領域に含まれる異常細胞は TdT, CD3, CD79a, MPO がいずれも陰性であり，
追加検討した細胞質内の CD41 と CD61 は共に陽性を示した（サイトグラム上に矢印で示す）．

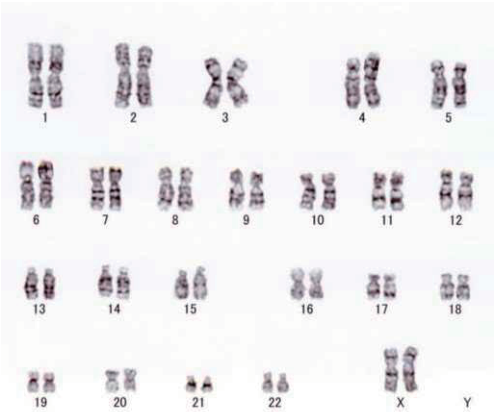

図４　G-banding 法による染色体検査結果

trisomy 21などの異常は認められなかった (図4).

【臨床経過】骨髄検査結果や骨髄クロット検体の病理組織診と併せて本症例が non-DS-AMKL であると診断され，AML 型の化学療法が開始された．寛解導入療法で完全寛解 (complete remission：以下 CR) となり，強化療法中も CR を維持し，治療終了後の骨髄検査でも CR 維持が確認されたため 20XX+1 年 4 月 2 日に自宅退院となった．しかし自宅退院から 21 日後に 38℃台の発熱を認め，香川大学医学部附属病院救急外来を受診したところ再発が疑われ再入院することになった．入院翌日の末梢血液検査では WBC 10.67 × 10^3/μL, RBC 3.44 × 10^6/μL, Hb 10.5g/dL, Ht 30.8%, MCV 89.5fL, PLT 36 × 10^3/μL で，芽球を 2.5% 認めた．生化学検査では CRP 7.30mg/dL, LD 1316U/L と高値を示した．骨髄検査では FCM で初診時と同様の発現パターンを示す白血病細胞が 60.2% まで増加していたため，AMKL の再発と診断された．その後は他院にて，HLA2 座不一致の母親からハプロ移植が施行され，現在まで寛解を維持していると考えられている．

考　察

AMKL の巨核芽球は大小不同で淡染と濃染状核が混在することが多く，好塩基性で顆粒に乏しい細胞質には bleb と呼ばれる蕾状，水泡状の突起がみられることが特徴である．また MPO 染色陰性で，PAS 染色や非特異的 EST 染色で陽性となることもある．さらに巨核球の異形成，特に微小巨核球を認めることがあり，このような形態学的所見が AMKL の診断に有用であると報告されている[1, 4]．また FCM において，血小板関連抗原である CD41 (glycoprotein II b/ III a), CD61 (glycoprotein III a), CD42b (glycoprotein I b) のいずれかが陽性であり，小児では CD34, CD45, HLA-DR が陰性で CD36 が陽性となることが特徴的である．加えて骨髄系関連抗原の CD13, CD33 が陽性となることが多く，細胞質内 MPO は陰性，T リンパ系抗原の CD7 はときに陽性で，血小板の抗原である CD9 の発現も参考になると報告されており[4]，これらの発現パターンを基に AMKL の巨核芽球であると推測することが可能となる[1, 3, 4, 9]．さらに DS-AMKL では trisomy 21 を認め，non-DS-AMKL では t(1;22)(p13;q13) すなわち *RBMI15-MKL1* 転座が検出される頻度が高く，新生児・乳幼児に限ると non-DS-AMKL における遺伝子・染色体異常の 50 ～ 70% を占めるとされる[10]．

上記が AMKL の診断に有用と考えられる所見であるが，特徴的な検査所見を認めず，検査結果が非典型的であった場合には他の AML や悪性リンパ腫などとの鑑別が困難となり，診断が遅れる可能性が懸念される．本症例を振り返ってみると，骨髄中に見られた芽球は核網繊細で大小不同があり，細胞質の好塩基性が強く，辺縁にはときに bleb 様突起などの不整が見られるなど，形態的に AMKL の巨核芽球の特徴を一部有していた．しかし FCM による解析結果では細胞表面の CD61 が陽性であったが，CD9 や小児 AMKL に特徴的な CD36 が陰性で，CD56 が強陽性を示すなど発現パターンが非典型的であった．

本症例が AMKL との診断に苦慮した原因に FCM で CD56 陽性であった点と，染色体検査で正常核型であった点が挙げられる．CD56 は neural cell adhesion molecule1 (NCAM1) としても知られる細胞接着糖蛋白であり，natural killer (NK) 細胞のマーカーとして用いられることが多く，神経芽細胞腫や NK/T 細胞リンパ腫などでも発現しているため重要なマーカーとされているが，巨核芽球には通常発現していない．香川大学医学部附属病院における FCM の AML 解析用セットでは細胞質内 CD41, CD61 を染色していないため，当初は芽球が巨核球系と断定することができず，AMKL 以外に NK/T 細胞リンパ腫なども疑われ，細胞表面 CD61 陽性の所見が腫瘍細胞に付着した血小板による偽陽性である可能性を否定できなかった．そこで偽陽性の否定を目的に，より特異的であるとされる[1–4] 細胞質内の CD41 と CD61 を追加染色したところ共に陽性を示したため，芽球は巨核球系で，CD56 は抗原の異所性発現 (aberrant expression) であると判明し，主治医に AMKL を第一に疑うと報告することができた．しかし後日返却された染色体検査の結果が正常核型であったことが現場に再度混乱を招き，非 Down 症児では稀な AMKL に否定的な意見が主流となったが，最終的には骨髄クロット検体の病理組織診の所見が AMKL として矛盾しないものであったため FCM の所見と併せて，non-DS-AMKL と診断された．

non-DS-AMKL では t(1;22)(p13;q13) 以外にも様々な遺伝子・染色体異常が報告されており[8,11–13]，本症例も *GATA1* 変異などを認めた可能性があるが，これらを検査できる施設は限られるため，日常の診療の中で行うことは難しいと考えられる．これに対して香川大学医学部附属病院のように FCM を院内で導入している施設では検体到着から数時間程度で結果の解析まで行うことができるため，迅速な診断や追加の抗原解析による詳細な検討が可能である．本症例でも細胞質内 CD41, CD61 の追加解析が芽球の系統を特定する上で重要であったことは疑いようがない．

以上から本症例は FCM による細胞質内抗原の証明が non-DS-AMKL と判断する根拠の一つとなり，確定診断に寄与した症例であったと考えられ，FCM に携わる臨床検査技師としても細胞内染色の重要性を再認識した症例であった．

結　語

細胞質内抗原の解析を行うことで細胞表面抗原だけでは特定できなかった芽球の系統が明らかとなり，この結果が確定診断をする上で根拠の一つとなった non-DS-

AMKL の症例を経験した . 白血病などでは異所性に発現する抗原も存在し , 細胞表面の血小板により偽陽性となる場合もあることから , AMKL が疑われる症例では細胞質内 CD41, CD61 の解析まで行うことが必要である .

文　献

1）Swerdlow SH, Campo E, Harris NL, Jaffe ES, Pileri SA. “WHO Classification of Tumours of Haematopoietic and Lymphoid Tissues, 4th ed., Revised ed”, World Health Organization, Switzerland, 162-164, 2017.

2）直江知樹 , 小松則夫 , 宮﨑泰司 , 中村栄男 , 飯田真介ほか . “WHO 血液腫瘍分類　改訂版～ WHO 分類 2017 をうまく活用するために～ , 医薬ジャーナル社 , 大阪 , 151-152, 2018.

3）木崎昌弘 , 田丸淳一 . “WHO 分類改訂第 4 版による白血病・リンパ系腫瘍の病態学”, 中外医学社 , 東京 , 174-184, 2019.

4）矢冨裕 , 増田亜希子 , 常名政弘 . “血液形態アトラス”, 医学書院 , 東京 , 78-83, 2017.

5）Athale UH, Razzouk BI, Raimondi SC, Tong X, Behm FG, et al. Biology and outcome of childhood acute megakaryoblastic leukemia: a single institution’s experience.Blood 97(12)：3727–3732, 2001.

6）Creutzig U, Reinhardt D, Diekamp S, Dworzak M, Stary J, et al. AML patients with Down syndrome have a high cure rate with AML-BFM therapy with reduced dose intensity.Leukemia 19(8)：1355-1360, 2005.

7）Barnard DR, Alonzo TA, Gerbing RB, Lange B, Woods GW, et al. Comparison of childhood myelodysplastic syndrome, AML FAB M6 or M7, CCG 2891: report from the Children's Oncology Group. Pediar Blood Cancer 49(1)：17-22, 2007.

8）Ishibashi M, Yokosuka T, Yanagimachi MD, Iwasaki F, Tsujimoto S, et al. Clinical Courses of Two Pediatric Patients with Acute Megakaryoblastic Leukemia Harboring the CBFA2T3-GLIS2 Fusion Gene. Turk J Haematol 33(4)：331-334, 2016.

9）日本サイトメトリー技術者認定協議会 . “スタンダード フローサイトメトリー”, 第 2 版 , 医歯薬出版株式会社 , 東京 , 69-74, 2017.

10）伊藤由作 , 塩田光隆 , 野末圭祐 , 桝野浩彰 , 飯塚千紘ほか . 一過性骨髄異常増殖症と鑑別を要した急性巨核芽球性白血病の新生児の一例 . 日本小児血液・がん学会雑誌 56(3)：343-347, 2019.

11）Yoshida K, Toki T, Okuno Y, Kanezaki R, Shiraishi Y, et al. The landscape of somatic mutations in Down syndrome-related myeloid disorders. Nature Genetics 45(11)：1293-1299, 2013.

12）王汝南 , 金崎里香 , 土岐力 , 照井君典 , 佐々木伸也ほか . 非ダウン症小児巨核芽球性白血病にみとめられた新規 *GATA1* インフレーム変異 . 弘前医学 65：227-237, 2014.

13）Hara Y, Shiba N, Ohki K, Yamamoto G, Park MJ, et al. Prognostic impact of specific molecular profiles in pediatric acute megakaryoblastic leukemia in non-Down syndrome. WILEY 56(5)：394-404, 2017.

香川県立保健医療大学雑誌　第13巻，51－56，2022

A Case of Pediatric Acute Megakaryoblastic Leukemia without Down Syndrome where Evidence of Cytoplasmic Antigen by Flow Cytometry Contributed to the Diagnosis

Akihiro Kondo[1)]*, Kayoko Seo[2)], Akihiro Takeuchi[2)], Ryosuke Mori[2)],
Mari Nishitani[2)], Hirofumi Yagi[2)], Hiroyuki Kiuchi[2)]

[1)] *Department of Medical Technology, Faculty of Health Sciences, Kagawa Prefectural University of Health Sciences*

[2)] *Department of Clinical Laboratory,Kagawa University Hospital*

Abstract

Acute megakaryoblastic leukemia (AMKL) in children without Down syndrome is rare and has a poor prognosis.

A 16-month-old female, who was treated at another hospital with repeated fever, was referred to the Department of Pediatrics, Kagawa University Hospital, because of the appearance of blast cells in peripheral blood. A blood test showed marked leukocytosis and anemia, with 2.0% blast cells. Bone marrow was markedly hypercellular and 78.8% blast cells were observed. Blast cells were uneven in size, the cytoplasm was strongly basophilic, and the margins were sometimes irregular with bleb-like processes, and myeloperoxidase (MPO) staining was negative. Cell surface antigens by flow cytometry (FCM) were positive for CD33, CD56, CD61, and CD117, and negative for CD9, CD34, CD36, CD41, and CD110. The cytoplasmic antigens were negative for TdT, CD3, CD79a, and MPO. We suspected AMKL from FCM results, and when cytoplasmic CD41 and CD61 were additionally stained, both were positive. Furthermore, because the result of the chromosomal test showed a normal female karyotype, together with the above findings, a diagnosis of pediatric AMKL without Down syndrome (non-DS-AMKL) was made.

AMKL megakaryoblasts are said to be positive for one or more of the platelet-related antigens (CD41, CD61, CD42b). This case had some morphological characteristics of AMKL, and the cells were positive for sCD61 which satisfied the conditions for AMKL. But because she was a non-Down syndrome child, the possibility of false positives due to platelets attached to blast cells could not be ruled out, making diagnosis difficult. However, the expression of cyCD41 and cyCD61, which are considered to be highly specific, was one of the criteria for making a definitive diagnosis. This case reaffirms the importance of intracellular staining by FCM.

Key Words：acute megakaryoblastic leukemia, non-DS-AMKL,
flow cytometry, platelet-related antigens

*Correspondence to : Akihiro Kondo, Department of Medical Technology, Kagawa Prefectural University of Health Sciences,
281-1 Murecho-hara, Takamatsu, Kagawa 761-0123, Japan
E-mail：kondou-a@chs.pref.kagawa.jp